DeepSmile™

骆XX正畸诊断方案

性别：女　年龄：14
患者诉求：排齐牙齿、改善面型、调整中线
病例编号：1921872701924507650

牙颜演示用 牙颜医疗

颜面美学分析

正面照 微笑照 侧面照



正面分析项

大三庭 小三庭

分析数据

- 大三庭：1:1.23:1.19
- 小三庭：1:1.91

分析结论

大三庭：面中1/3发育过长，面下1/3发育协调
小三庭：小三庭协调
面部对称性：正常
颏部偏斜：正常

头颅侧位片

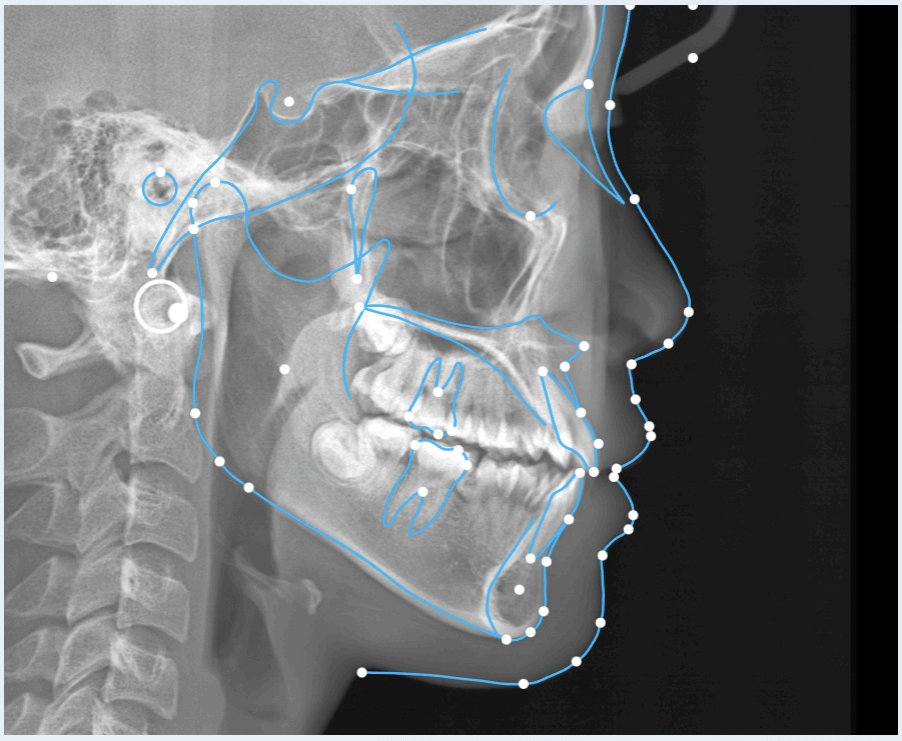

分析数据

华西分析法

骨测量项目	标准值	测量值
SNA	83±4	81.88
SNB	80±3	81.64
ANB	3±2	0.24
Ptm-A(mm)	45±3	40.86
PP-FH	4±3	3.11
PP-GoGn	21±4	18.91
OP-SN	19±4	15.64
Go-Pog(mm)	73±4	66.99
Go-Co(mm)	56±4	52.70
MP-SN	33±4	33.93
FH-MP	28±4	23.80
SGn-FH	64±3	58.77
NBa-PtGn	88±3	88.58
N-ANS(mm)	53±3	49.22
S-Go(mm)	75±5	69.01
S-Go/N-Me(%)	66±4	65.12
ANS-Me/N-Me(%)	53±2	53.56
U1-L1	127±9	123.09
U1-SN	105±6	113.58
U1-NA(mm)	4±2	7.11
U1-NA	21±6	31.70
L1-NB(mm)	6±2	4.82
L1-NB	28±6	24.97
L1-FH(FMIA)	57±7	66.80
U1-Apo(mm)	7±2	7.17
L1-Apo(mm)	3±2	4.57
U1-PP(mm)	28±2	23.09
U6-PP(mm)	22±2	21.13
L1-MP(mm)	40±2	34.16
L6-MP(mm)	33±2	26.18
Ptm-U6(mm)	16±3	18.67
UL-EP(mm)	2±2	-0.45
LL-EP(mm)	3±2	0.39
Z-Angle	71±5	81.66
FH-N'Pog'	89±3	95.72

N'-Sn-Pog'	167±4	168.43

头颅侧位片分析总结：

骨性类别：骨性III类
上下颌骨关系：上颌骨发育过度，下颌骨发育过度，下颌影响更大
切牙唇倾度：上切牙唇倾，下切牙舌倾
颏部位置：颏部位置靠前
垂直向关系：平均生长型

牙列与咬合分析

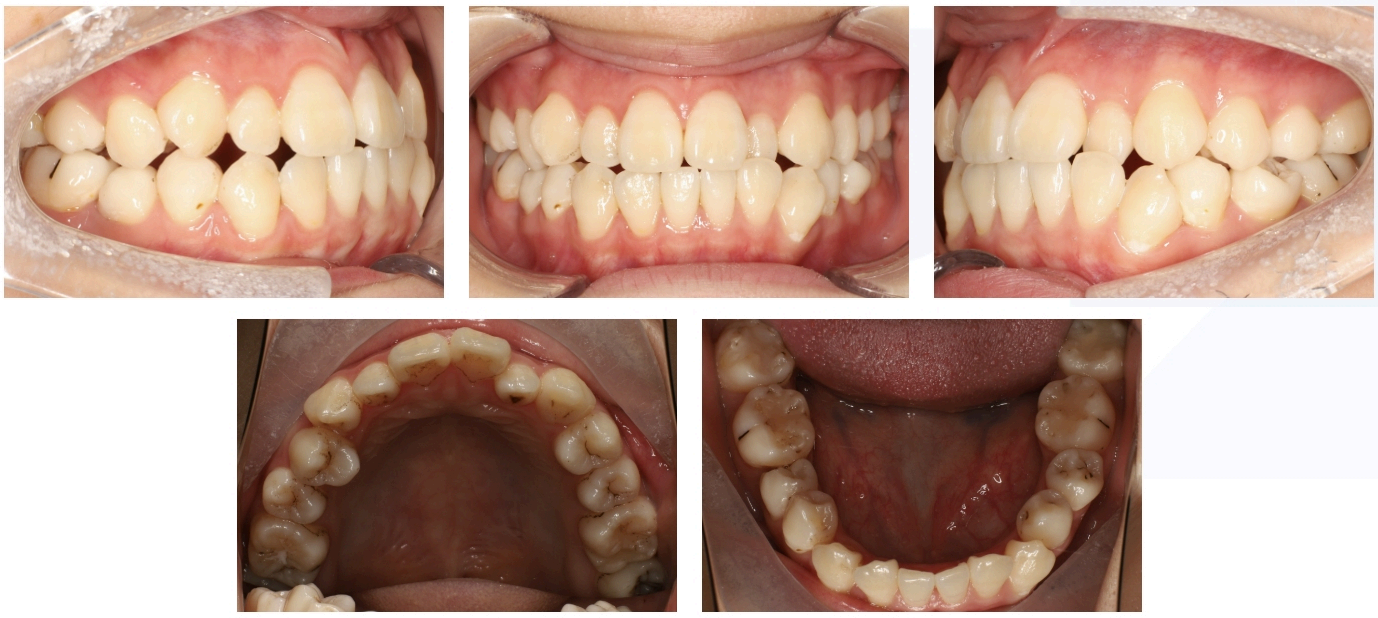

拥挤度分析	上颌	中度
	下颌	中度
Bolton分析	3-3	79.31%
		正常
	6-6	93.68%
		下颌相对上颌偏大2.35mm
Spee曲线分析	左侧(mm)	1.65
	右侧(mm)	3.19
牙弓宽度分析	上颌尖牙(mm)	34.49
	上颌磨牙(mm)	52.44
	下颌尖牙(mm)	29.96
	下颌磨牙(mm)	49.59
Pont指数	第一前磨牙	牙弓宽度偏小
		85.00
		牙弓宽度偏大

	第一磨牙	61.00
覆𬌗		正常
覆盖		反覆盖I°
尖牙关系	左侧	安氏I类(中性错𬌗)
	右侧	安氏III类(近中错𬌗)
磨牙关系	左侧	安氏I类(中性错𬌗)
	右侧	安氏III类(近中错𬌗)
个别牙	锁𬌗	/
	反𬌗	[22 32][22 33][23 33][12 43]
后牙	锁𬌗	/
	反𬌗	左侧
中线偏移	上牙列中线	偏右3.00mm
	下牙列中线	偏右0.96mm

全景片分析

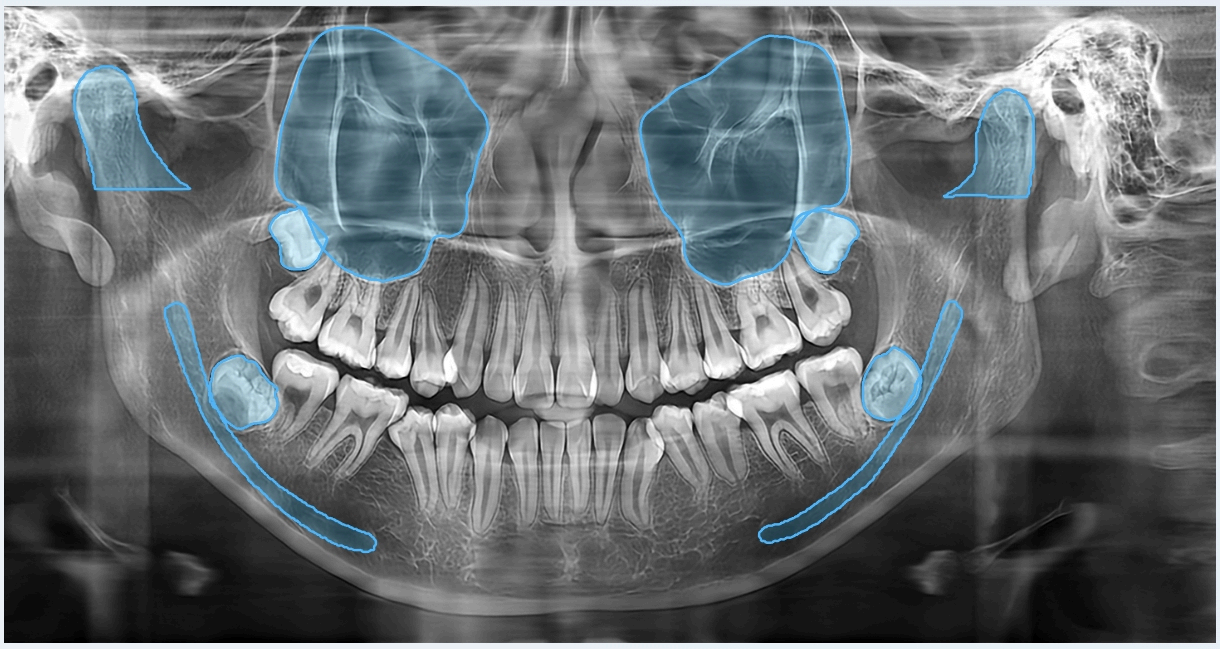

智齿	18、28、48、38	**埋伏牙**	18、28、48、38
髁突对称性	不对称	**远中骨量不足**	第一象限、第二象限、第三象限、第四象限

风险提示：

1、髁突对称性不佳，请关注患者是否有颞下颌关节紊乱综合症（TMD）的临床表现

2、右上、左上、左下、右下象限磨牙远中骨量有限，不适合推磨牙远移

3、18/28/48/38埋伏牙
4、18/28/48/38智齿

问题列表

面型列表

面型类别
凸面型

颌骨问题

骨性关系	上颌骨发育情况	下颌骨发育情况
骨性III类	上颌骨发育过度	下颌骨发育过度

牙齿问题

拥挤度	前牙覆盖	尖牙关系
上颌中度 下颌中度	反覆盖I°	左侧安氏I类(中性错𬌗) 右侧安氏III类(近中错𬌗)
磨牙关系	**牙列中线**	**切牙唇倾度**
左侧安氏I类(中性错𬌗) 右侧安氏III类(近中错𬌗)	上牙列中线偏右 下牙列中线偏右	上切牙唇倾 下切牙舌倾

错𬌗畸形分析

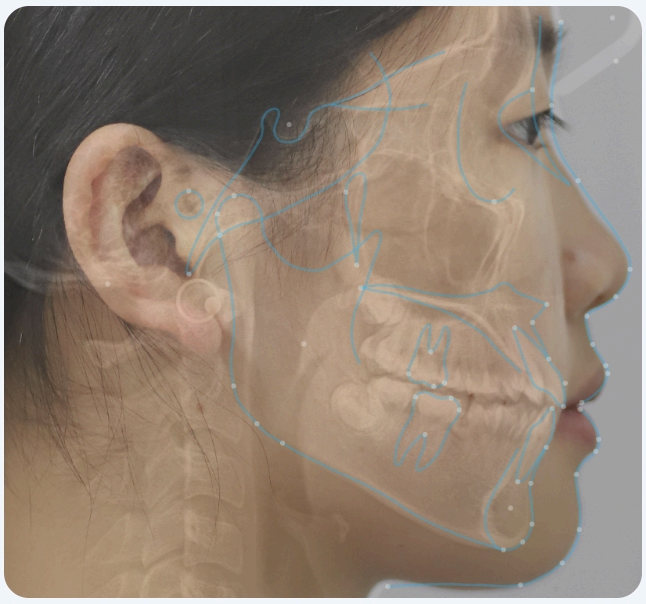

侧貌分析结果

患者为凸面型。上下唇前突。上下颌发育协调，侧位片显示为骨性III类关系，上下颌骨均相对前颅底发育过度，其中下颌骨相对前颅底发育过度更严重。上切牙唇倾，但下切牙舌倾。

所以是由牙性因素(上切牙唇倾)，与骨性因素(上下颌骨均发育过度)共同导致的凸面型，同时虽然颏部位置正常，但是颏部形态欠佳，进一步加重面型问题。



正貌分析结果

- 上牙列中线偏右。

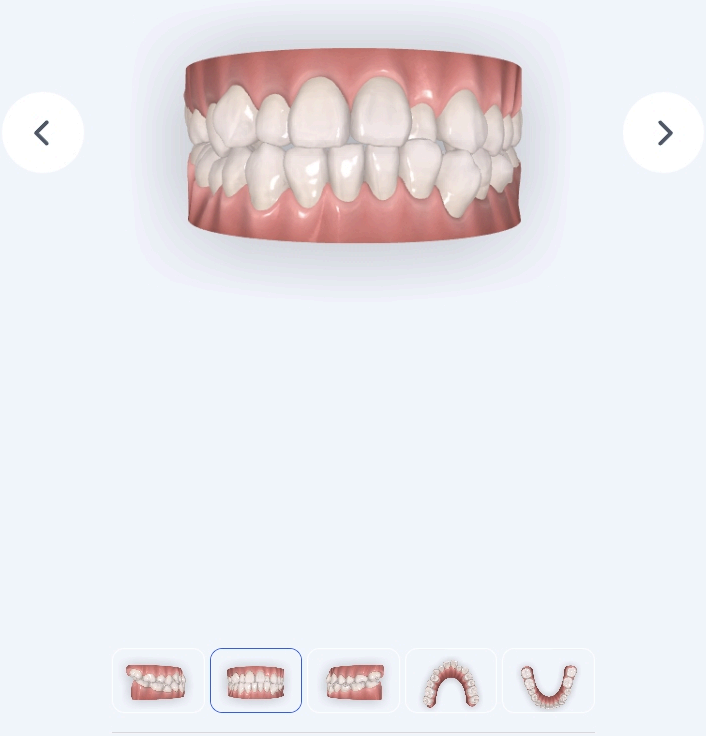

牙列分析结果

1.拥挤度

1.1　上颌牙列：中度拥挤(4-8mm)。
1.2　下颌牙列：中度拥挤(4-8mm)。

2.咬合关系

2.1　磨牙关系：左侧中性，右侧近中。
2.2　尖牙关系：左侧中性，右侧近中。
2.3　咬合关系与颌骨关系不一致，可能由于上牙列中线右偏导致的上颌左侧尖牙近移以及上颌左侧磨牙近移。

3.前牙覆殆，覆盖

3.1　覆殆关系：正常覆殆。
3.2　覆盖关系：反覆盖，存在骨性因素影响。

4.牙弓宽度

4.1　上颌牙弓狭窄。

5.Bolton指数

5.1　3-3：上下颌前牙宽度比例协调。
5.2　6-6：上颌全牙列宽度偏小2.3mm。

6.个别牙情况

6.1　25-35,24-35,22-32,22-33,23-33,12-43 存在反殆。

拔4个4方案
拔除14 24 34 44
。

推荐方案
拔除15 25 34 44
。

矫治方案设计

- **治疗方案**

1. 拔除14 24 34 44 。
2. 上颌11 内收量为2.2mm。

- **支抗类型**

上颌设计中度支抗，下颌设计强支抗。

- **辅助手段**

种植钉(种植支抗)：因为大多数拔牙间隙需要用于排齐牙齿，较大概率需要配合种植钉(种植支抗)保护后牙支抗。

- **重点难点**

1. 纠正24 25 后牙反骀，需要相对较长的时间，过程中应当关注反骀解除情况，可能需要配合设计特殊牵引。
2. 矫治过程中需要密切关注后牙是否发生近中移动，并及时植入种植钉（种植支抗），保护后牙支抗。

预后分析

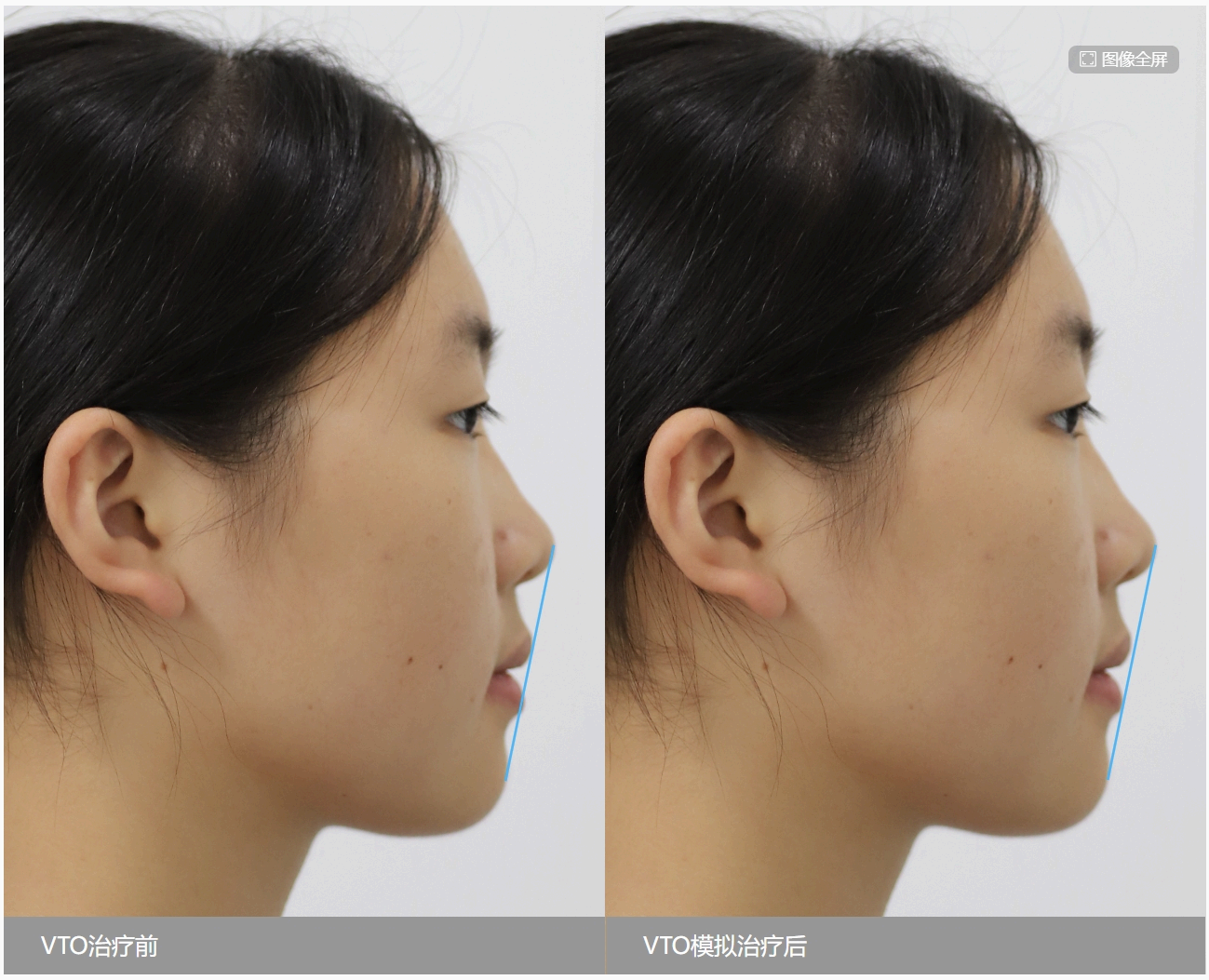

VTO治疗前

VTO模拟治疗后

目标位

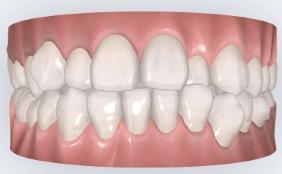

（当前状态）

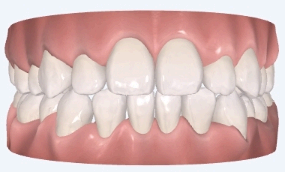

（模拟治疗后状态）

微笑模拟



（当前状态）



（模拟治疗后状态）

方案沟通建议

拔牙间隙能关闭吗?

从正畸的原理来说，牙根也会在牙槽骨里移动，而不只是牙冠移动到拔牙间隙。所以尽管拔牙间隙看起来很大，但都是可以通过将两边的牙齿移动过去完全关闭，不用担心。

拔牙是否有危害?

拔牙本身不会对身体健康造成任何的危害：1. 拔牙不会影响智力，记忆力，也不会影响神经。2. 拔牙也不会导致其他牙齿松动。导致健康牙齿松动的主要原因是牙周炎。有些老年人因为拔了一颗松动的牙齿，然后感觉其他牙齿都相继出现松动，是因为这些牙齿本身都有牙周炎，只是被拔除那一颗在当时松动特别明显，其余牙齿没那么松动而已。随着之后牙周炎的进展，都陆续更加松动。这不是拔牙本身所导致的。

拔牙是否会出现牙套脸?

首先，近年来的各种文献已经证实，正畸治疗本身，或者说牙齿移动本身不会导致牙套脸。牙套脸的形成原因主要是在正畸过程中，因为咀嚼受到一定程度的影响，不能吃太硬的东西，从而导致咀嚼肌（如咬肌、颞肌）萎缩，使脸颊显得凹陷。此外正畸治疗期间饮食受限，可能导致面部脂肪减少，也会使面部轮廓更加突出。随着正畸治疗结束和咀嚼功能的恢复，面部轮廓会有所改善。所谓牙套脸，也会出现在节食减肥者身上，因为减肥也会导致面部脂肪减少。并且，随着年龄增大，胶原蛋白的流失，同样会导致面部脂肪减少和皮肤弹性下降，出现牙套脸现象。容易出现牙套脸的人群特征：高瘦，皮肤偏暗，颧骨突出的成年人，尤其是女性。

正畸治疗是否会导致颞下颌关节问题进一步加重?

颞下颌关节紊乱综合症（TMD）和正畸治疗本身没有必然联系。单纯正畸治疗既不能治疗TMD，也不会加重TMD。TMD属于一种自限性疾病，在整个疾病周期会经历“发展-静止-发展-静止……”的循环，每个阶段持续多长时间无法精确预测。本身已经有TMD症状（弹响，张闭口下颌偏斜等等）及体征（髁突形态不规则，髁突吸收等等），无论是否进行正畸治疗，都有可能在某个时间点进入TMD的发展期。如果在正畸治疗过程中出现症状，建议及时到颞下颌关节科会诊，控制症状之后再继续进行正畸治疗。

颏部能否变得更好?

正畸治疗可以通过内收前牙，来改善嘴唇突度，调整嘴唇到颏部的软组织形态，从而在一定程度上掩饰颏部形态的问题，但无法保证一定能“制造”出形态良好的颏部。如果正畸治疗后，还希望获得更好的颏部形态，可以考虑进行医美方面的治疗，例如注射玻

尿酸等。医美治疗一般要成年后进行。

种植钉（种植支抗）对健康和生活有影响吗?

种植钉（种植支抗）直径很小，介于1-2mm之间，同时具有良好的生物相容性，植入位点一般避开牙根的牙槽骨中，会避开牙根，此处通常没有大的神经和血管，所以不会对牙齿或者神经造成任何影响。

种植钉（种植支抗）为什么会松动脱落?

种植钉（种植支抗）出现松动、脱落的主要原因有二：1. 口腔卫生维护不好，导致种植钉（种植支抗）周围牙龈发炎。所以在日常生活中，需要注意清洁种植钉（种植支抗）周围的食物残渣，维护好口腔卫生。2. 植入位点骨密度较低。种植钉（种植支抗）松动后，建议取出消毒，等待1-2个月再重新植入。

本报告系DeepSmile正畸诊疗AI模型，根据口腔机构上传的患者资料分析生成，其结果受资料的清晰度和准确度影响，可能与实际情况存在差异。本报告仅供参考，具体诊疗方案以临床医生意见为准。

DeepSmile™

智能、专业、高效

您身边的正畸AI助手

牙颜（上海）医疗科技有限公司